Транзиторная ишемическая атака: причины, клиника, диагностика, лечение

В.А. Сорокоумов,

каф. неврологии СПбГМУ

им. акад И.П. Павлова

Вазоспазм оставался наиболее популярной теорией для объяснения ТИА в первой половине XX века и основой для использования так называемых церебральных вазодилататоров. Вплоть до 1980-х эти бесполезные препараты все еще часто назначаются в ряде Европейских стран, не только при ТИА, но и при «старении» медикаментами в целом; во Франции они были третьим наиболее часто назначаемым медикаментом в 1982 году.. (**Stroke: practical management, 3rd edition. C. Warlow et al. Published 2008 Blackwell Publishing**)

TIA as Acute Cerebrovascular Syndrome. Frontiers of Neurology and Neuroscience. V. 33, 2014

- **1954 год – конференция «Церебральные сосудистые заболевания» (США), на которой обсуждались случаи быстро возникавших и проходивших очаговых симптомов.**

- **1958 год – вторая Принстонская конференция: доклад C.M. Fisher «Интермиттирующая ишемия мозга», в котором дано описание ТИА и ее длительность: от нескольких секунд до нескольких часов, обычно в промежутке от десяткв секунд до 5 – 10 минут. (Mohr J.P., Neurology, 2004, v.62, №8 (Suppl. 6)**

ТИА - это острые нарушения мозгового кровообращения, характеризующиеся внезапным возникновением очаговых неврологических симптомов или зрительных расстройств, длящихся менее 24 часов, возникновение которых связано с неадекватным кровоснабжением мозга или глаза в результате тромбоза или эмболии, вызванных заболеваниями церебральных артерий, сердца или крови *(Hankey and Warlow,* 1994).

Причины ишемического инсульта и ТИА одни и те же, различия заключаются в тяжести и длительности ишемии.

«Малый инсульт» (англ. *minor stroke*) — согласно определению экспертов ВОЗ: «пролонгированные ишемические атаки с обратным неврологическим дефектом». Вариант ишемического инсульта, при котором восстановление неврологических функций завершается от 2 до 21 суток

ТИА

Отношение к самому легкому проявлению очаговой ишемии мозга – ТИА – кардинально изменилось в последние десятилетия.

Почему??

Появилось два вида доказательств:

1. **У пациентов с ТИА высокий уровень риска ИИ, в том числе тяжелого, уже в первые дни после ТИА, и он остается таким многие месяцы.**

ТИА – прогностический фактор последующего ИИ

- 15 – 30% пациентов имеют ТИА в анамнезе
- **42% всех инсультов, которые произошли в течение 30 дней после первой ТИА, произошли в ближайшие 24 часа от начала ТИА**
- По данным США и ВБ, имеется 4% риск инсульта в течение 24 часов после ТИА. Это почти в 2 раза больше, чем риск ИМ или смерти среди пациентов, перенесших ОКС (около 2%).
  - Даже при оптимальной медицинской тактике ведения ТИА, **пациенты с высокими оценками по шкале ABCD2 склонны к повторному инсульту**;
- **Риск рецидива высок при сочетании ФП и окклюзии артерий.**

TIA as Acute Cerebrovascular Syndrome. Frontiers of Neurology and Neuroscience. V. 33, 2014

ТИА – прогностический фактор последующего ИИ

Высокий риск последующего инсульта определяется при наличии:

- высокого клинического риска по шкале ABCD2
- позитивных изменений на DWI ?!
- внутричерепного или экстракраниального стеноза артерий
- повторных ТИА, в том числе с нарастающей симптоматикой
- неклапанной и клапанной ФП
- гиперкоагуляции, антифосфолипидном синдроме

TIA as Acute Cerebrovascular Syndrome. Frontiers of Neurology and Neuroscience. V. 33, 2014

Шкала ABCD^2

	Number (%), n=4809	2-day risk		7-day risk		90-day risk	
		Odds ratio (95% CI)	p	Odds ratio (95% CI)	p	Odds ratio (95% CI)	p
Age >60 years	3690 (77%)	1·4 (1·0–2·1)	0·07	1·4 (1·0–2·0)	0·040	1·5 (1·2–2·0)	0·002
Diabetes mellitus	797 (17%)	1·6 (1·1–2·2)	0·01	1·4 (1·1–1·9)	0·017	1·7 (1·3–2·1)	<0·0001
SBP >140 mm Hg or DBP >90 mm Hg	3420 (71%)	2·1 (1·4–3·1)	0·0003	1·9 (1·4–2·6)	<0·001	1·6 (1·2–2·0)	0·0003
Duration 10–59 minutes vs <10 minutes	993 (21%)	2·0 (1·0–3·7)	0·04	1·9 (1·1–3·3)	0·032	1·7 (1·1–2·5)	0·02
Duration >60 minutes vs <10 minutes	2973 (62%)	2·3 (1·3–4·0)	0·004	2·6 (1·6–4·3)	<0·001	2·1 (1·5–3·0)	<0·0001
Speech impairment without focal weakness	899 (19%)	1·4 (0·8–2·3)	0·2	1·5 (1·0–2·4)	0·065	1·7 (1·2–2·3)	0·002
Focal weakness	1979 (41%)	2·9 (2·0–4·3)	<0·0001	3·5 (2·5–4·8)	<0·001	3·2 (2·5–4·1)	<0·0001

All listed independent predictors were included in logistic regression analysis. SBP=systolic blood pressure. DBP=diastolic blood pressure.

Table 5: **Predictors from multivariable models of stroke at 2 days, 7 days, and 90 days after TIA in the six groups combined**

Johnston C, Rothwell PM etal. Lancet 2006

Краткосрочный риск инсульта по Шкале ABCD²

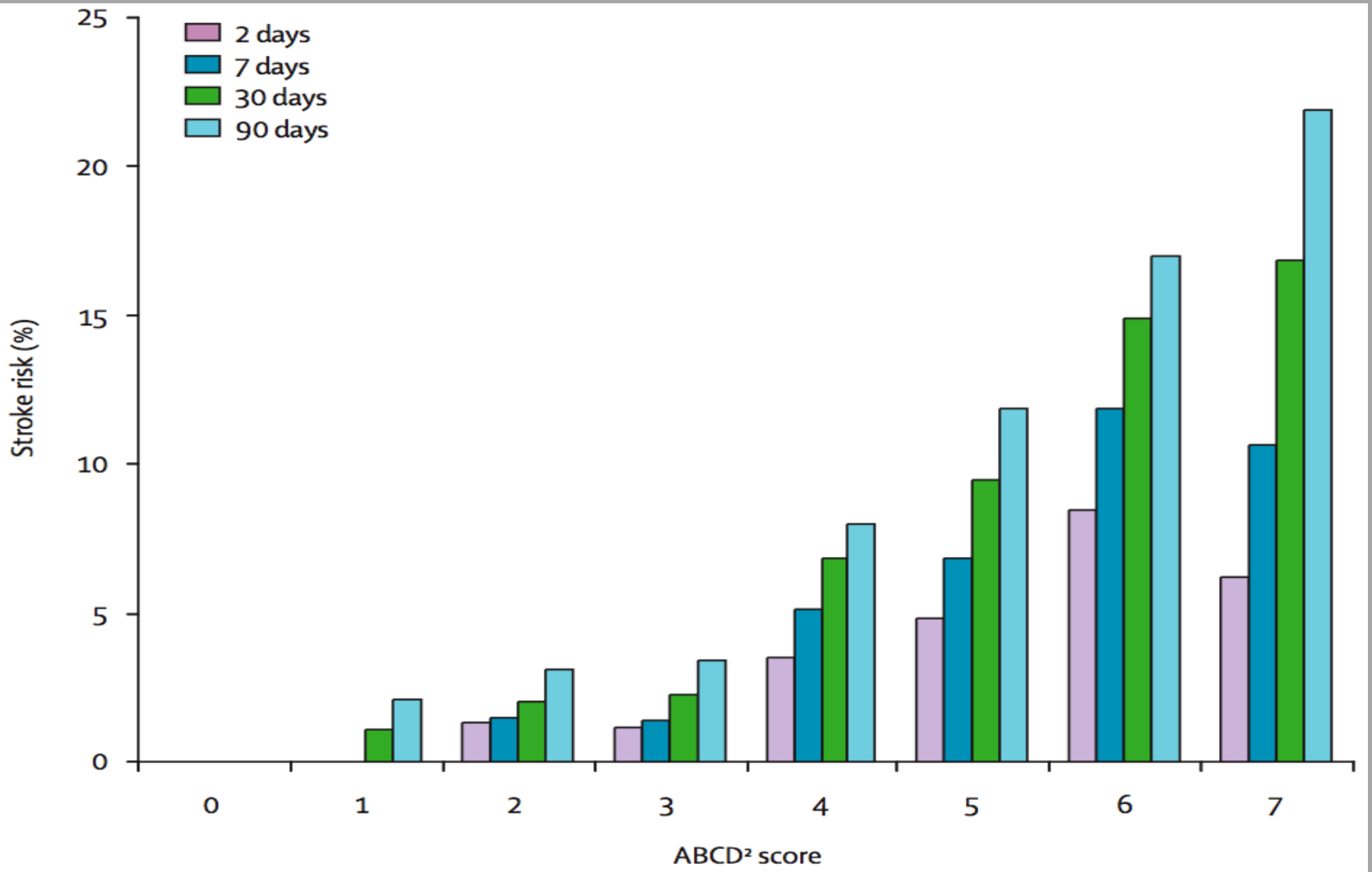

Шкала разработана для определения 2-хдневного риска развития инсульта, при этом был добавлен пятый фактор – сахарный диабет.

Исследование Oxford Vascular Study показало, что 42% всех инсультов, зарегистрированных у пациентов в течение 30 дней после первой ТИА, произошли непосредственно в ближайшие 24 часа от начала ТИА.

Шкала ABCD2 – достоверный клинический индикатор в остром периоде ТИА, необходимый для … управления клинической ситуацией в остром периоде ТИА, а также для определения метода лечения.

Johnston C, Rothwell PM etal. Lancet 2006

Отдаленный риск после ТИА: LILAC

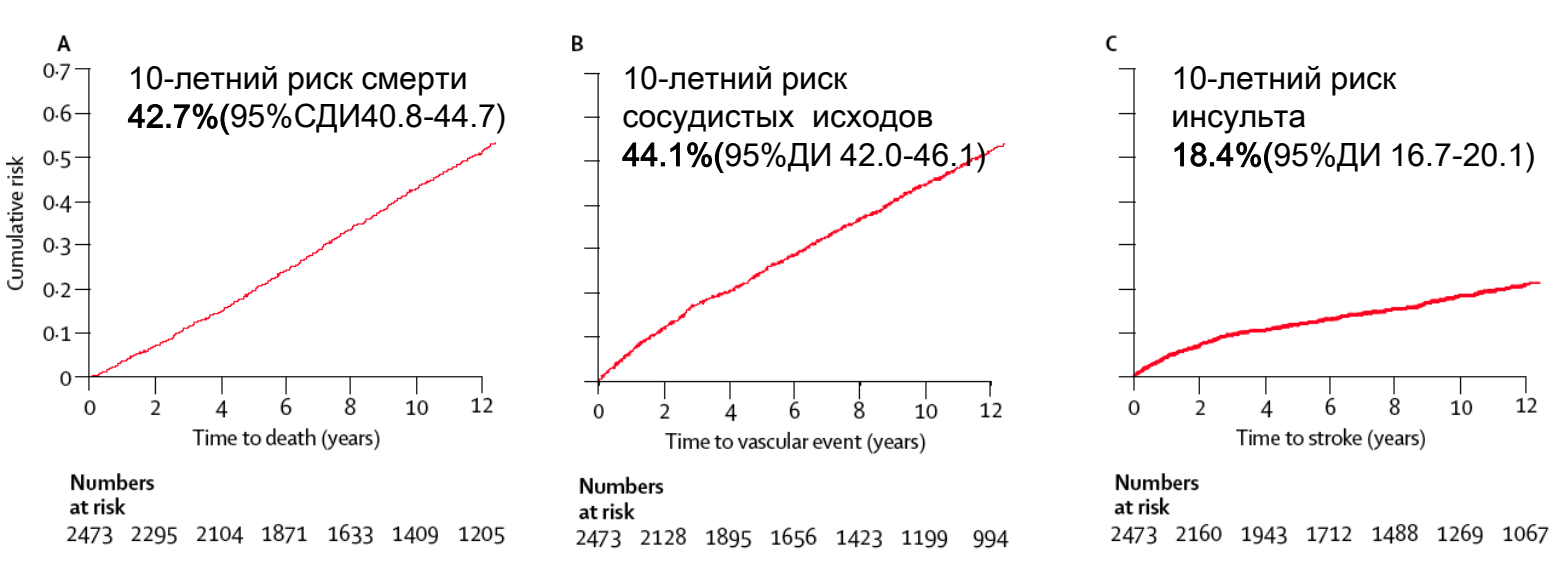

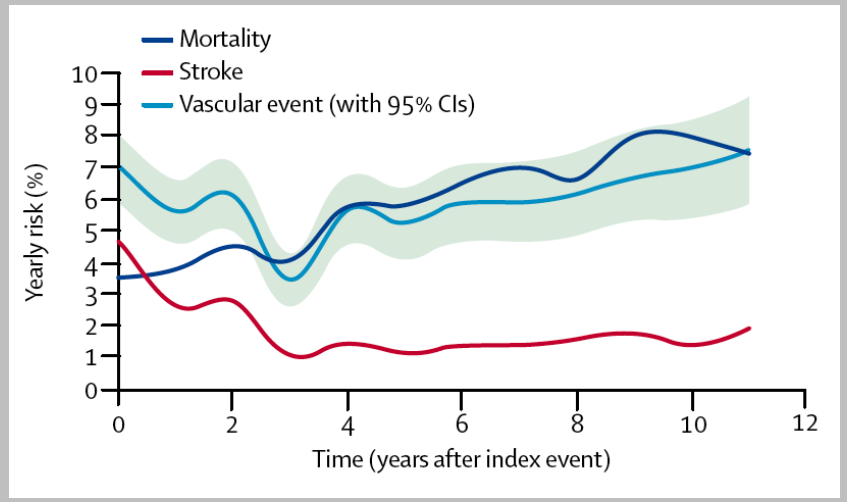

	First vascular events (n)	All vascular events (n)
Total	1336	1741
Non-fatal stroke	386	480
Non-fatal myocardial infarction	146	185
Vascular death		
Cardiovascular	88	138
Cerebrovascular	69	139
Sudden death	143	170
Other	504	629

Table 3: Type and frequency of vascular events

The Lancet. 2005

ТИА

Отношение к самому легкому проявлению очаговой ишемии мозга – ТИА – кардинально изменилось в последние десятилетия.

Почему??

Появилось два вида доказательств:

1. **У пациентов с ТИА высокий уровень риска ИИ, в том числе тяжелого, уже в первые дни после ТИА, и он остается таким многие месяцы.**

2. **Появились доказательства того, что максимально раннее начало вторичной профилактики инсульта у пациентов с ТИА эффективно снижает риск ИИ !!**

Effect of urgent treatment of transient ischaemic attack and minor stroke on early recurrent stroke (EXPRESS study):

a prospective population-based sequential comparison. Rothwell P.M. et al. Lancet. Oct. 20, 2007;370:1432–42.

- Среднее время от первого подозрения на ТИА до назначения одного из рекомендованных препаратов: **в I фазе 20 дней (от 8 до 53 дней) во II фазе до 1 дня (от 0 до 3 дней)** (p<0,0001).
- В ходе исследования не было обнаружено увеличения риска кровотечения в течении 30 суток после начала приёма препаратов. Случаи желудочно-кишечного и маточных кровотечений были единичными.

➢ **Выводы.** Исследование показало, что раннее начало применяющегося в настоящее время профилактического лечения после транзиторной ишемической атаки или малого инсульта **привело к 80-процентному снижению риска раннего рецидива** нарушения мозгового кровообращения.

- **Для больных с диагностированной ТИА** риск рецидива также оказался выше в I фазе, чем во II фазе - **12,4% против 4,4%,** (p<0,0001).
- Среди больных, поступивших в исследовательский медицинский центр, риск развития инсульта в течение 90 суток после первого эпизода был значительно выше в I фазе, чем во II фазе (10,3% против 2,1%; p=0,0001).
- **Общий риск развития нефатального инсульта, инфаркта миокарда или смерти составил 11,9% в I фазе и 3,6% во II фазе (p=0,0002).**

Раннее лечение в специализированной клинике: снижение риска инсульта на 80% через 3 месяца

EXPRESS
На следующий день

SOS-TIA
В тот же день (24/24 ч)

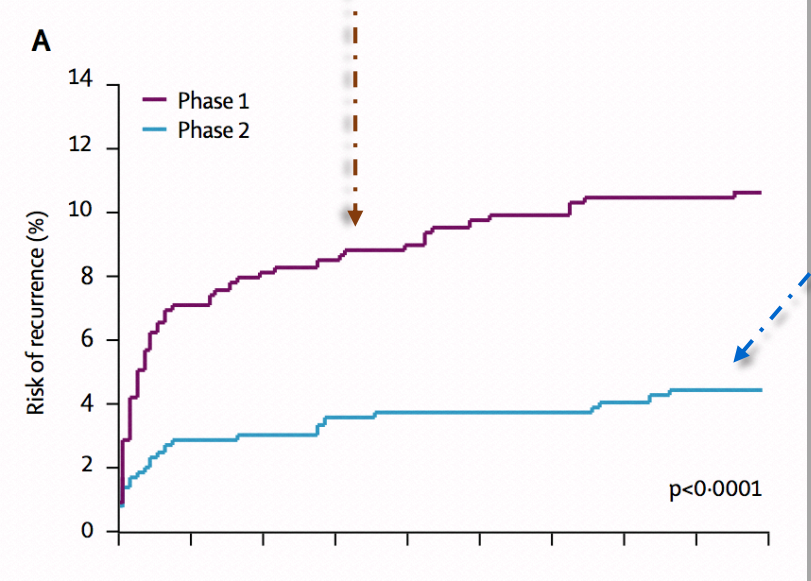

	Strokes (n)	% risk of stroke (95% CI)*	% expected risk†
All patients (n=1052)	13	1·24 (0·72–2·12)	5·96
TIA, no new lesion (n=524)	7	1·34 (0·64–2·78)	6·13
TIA, new lesion (n=105)	5	4·76 (2·01–11·06)	7·76
Possible TIA (n=141)	1	0·71 (0·10–4·93)	4·00

*Estimated by the Kaplan-Meier method. †Estimated from the ABCD² score.[7]

Rothwell et al. Lancet. 2007

Lavallée et al. Lancet Neurol. 2007

Выводы:

1. Как можно раньше ставим точный диагноз

2. Как можно быстрее лечим!!

Есть проблемы??

Стремление к сверхраннему лечению пациентов с ТИА определяется: высоким риском ИИ; минимальным риском внутричерепного кровоизлияния

Кумулятивный риск инсульта после ТИА vs малого инсульта

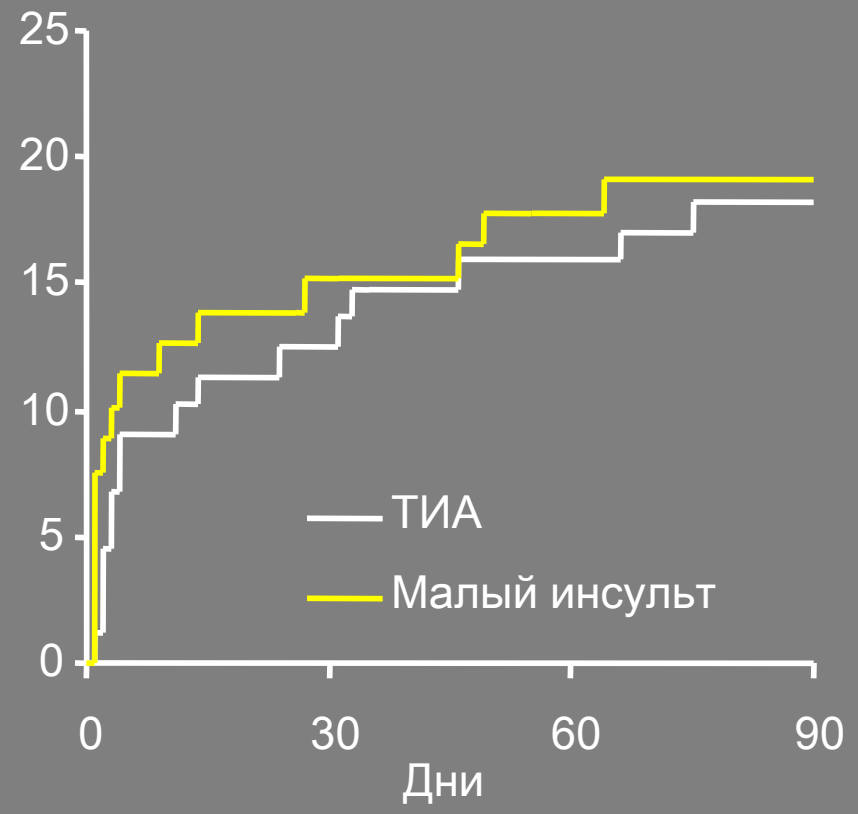

BMJ 2004; 328: 326-8

Кумулятивный риск инсульта после ТИА

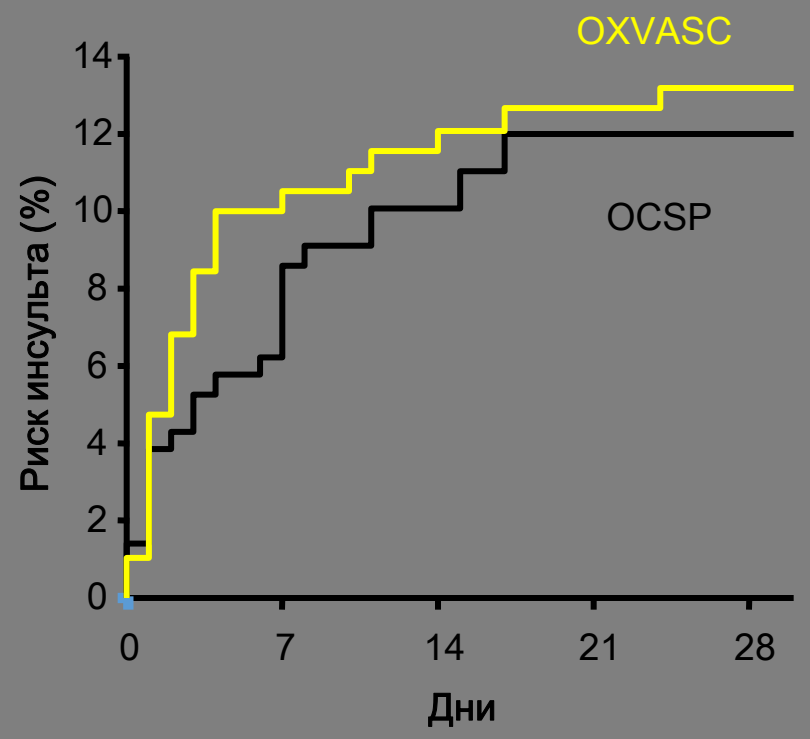

Lancet 2005; 366: 29-36

Royal College for Physician, National clinical guideline for stroke. 4th ed. 2012

Пациенты с подтвержденной ТИА

- Аспирин или клопидогрель, **каждый в нагрузочной дозе 300 мг** и затем по 75 мг, (у **пациента с некардиоэмболической ТИА может быть эффективна ДАТТ –** EXPRESS Study)
- **Статин** (напр., симвастатин в дозе 40 мг)

должны быть начаты немедленно

- Все остальное лечение для вторичной профилактики инсульта

Отмена принимаемых статинов в остром периоде инсульта может увеличивать риск смерти или инвалидизации.

- **ДС БЦА немедленно (или СКТ-АГ?)** (для лиц с предполагаемым неинвалидизирующим инсультом или ТИА) и:

✓ в случаях симптомного каротидного стеноза **50 – 99%** по критериями NASCET - КЭАЭ в течение 7 дней от начала жалоб + оптимальное медикаментозное лечение (контроль АД, антитромбоцитарные препараты, липидснижающие и пр.)

✓ в случаях каротидного стеноза <50% -

КЭАЭ не показана!!

SOS-TIA
Раннее ультразвуковое обследование при установленной ТИА

13% - изменений на ЭКГ (10% - ФП)

УЗИ сонных артерий 97.3% пациентов	**Атеросклероз** **Стеноз ≥70%**	65% 8.6%
ТКДС 97.3% пациентов	**Интракраниальный стеноз или окклюзия**	13.9%
ТТэхокг/ТЭэхокг 96%/77% пациентов	**Бляшка дуги аорты** ≥4 мм Major CSE PFO/ASA	14% 2% 19%

Lavallée PC, Labreuche J, Meseguer E et al.

Guidelines for the Prevention of Stroke in Patients With Stroke and Transient Ischemic Attack: A Guideline for Healthcare Professionals From the American Heart Association/American Stroke Association Stroke. 2014; 45:2160-2236

5. Сочетание аспирина и клопидогреля может обсуждаться как стартовая терапия **в первые 24 часа после малого ишемического инсульта или ТИА** и продолжаться в течение 90 дней (Class IIb; Level of Evidence B). (New recommendation)

6. **Сочетание аспирина и клопидогреля**, начатое в течение дней или лет после малого инсульта или ТИА и продолжающееся 2 – 3 года, увеличивает риск кровоизлияния в сравнении с каждым из препаратов отдельно и **не рекомендуется в качестве стандартной длительной вторичной профилактики** после ишемического инсульта или ТИА (Class III; Level of Evidence A).

Антикоагулянтная терапия для пациентов в остром периоде ишемического инсульта

У лиц с ТИА

вследствие пароксизмальной или постоянной формы ФП (клапанной или неклапанной) антикоагулянтная терапия

должна быть начата немедленно

после исключения кровоизлияния

методами нейровизуализации,

используя препараты с быстрым началом действия, такие как

- **НМГ,**
- **оральные ингибиторы тромбина или фактора Ха.**

Продолжение после острой фазы инсульта

Ишемический инсульт

- **Продолжение НОАК после ИИ** зависит от размеров инфаркта. **Если предполагается**, что зона инфаркта не сопряжена с риском раннего вторичного кровоизлияния, лечение НОАК может быть продолжено по аналогии с препаратами АВК, но клинические данные отсутствуют.

- Некоторые предпочитают **эмпирическое правило**: 1-3-6-12 дни, с возобновлением антикоагулянтов

✓ **в случае ТИА через день,**

✓ **при небольшом, неинвалидизирующем инфаркте - через 3 дня,**

✓ **при инсульте средней тяжести – через 6 дней, в то время, как**

✓ **у пациентов с большими инфарктами, вовлекающими большую часть артериального бассейна, можно будет лечить не ранее 2-х (или даже 3-х) недель.**

Начало или продолжение антикоагулянтной терапии у пациентов с ФП после инсульта или ТИА

(Основано в большей степени на мнении экспертов, нежели на проспективных данных.)

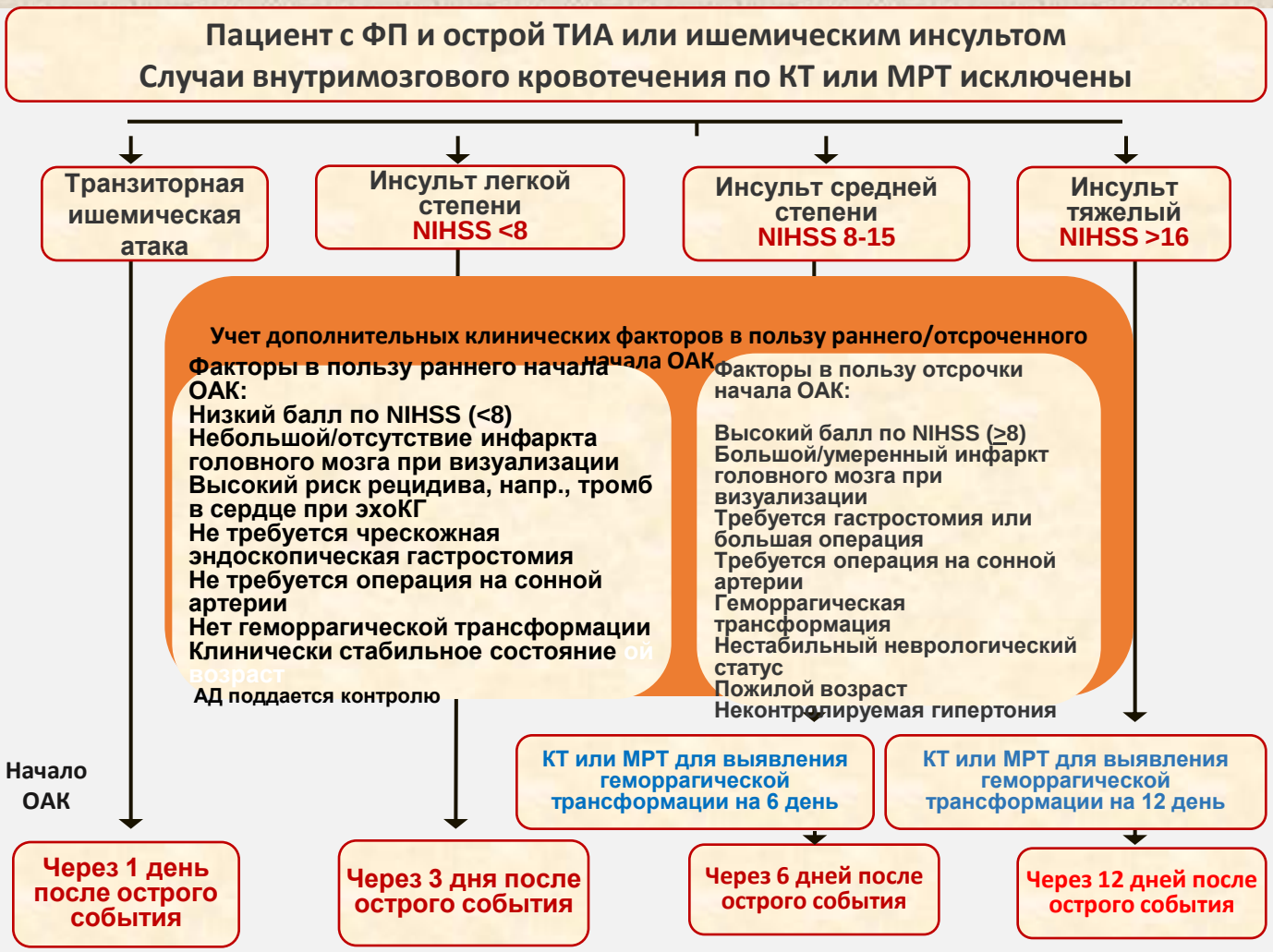

ФП = фибрилляция предсердий; ТИА = транзиторная ишемическая атака; КТ = компьютерная томография; МРТ = магнитно-резонансная томография; NIHSS = Шкала оценки тяжести инсульта Национальных институтов здравоохранения; ОАК = пероральная антикоагулянты; эхоКГ = эхокардиография; АД = артериальное давление;

Kirchhof P, Benussi S, Kotecha D et al. 2016 ESC Guidelines for the management of atrial fibrillation developed in collaboration with EACTS. Eur Heart J. Published online ahead of print. doi:10.1093/eurheartj/ehw210.

Выводы:

1. Как можно раньше ставим точный диагноз.

2. Как можно быстрее лечим!!

В чем проблема??

1. Как можно раньше ставим точный диагноз !!

Значение правильного диагноза ТИА для медицины острого инсульта

- **Показания к неотложной госпитализации (ТИА – против «TIA mimics»)**
- **Оценка риска ИИ уже в первые дни госпитализации (например, с учетом баллов по шкале ABCD2)**
- **Расширенные показания к вторичной профилактике инсульта, прежде всего к антитромботической терапии, для ТИА (и малого инсульта?) с первого дня госпитализации**

ТИА остается проблемой диагностики и лечебной тактики медицины инсульта

- **Ошибки в диагнозе ТИА** при направлении пациента в неврологическое отделение врачами общей практики **составляют 60%**, а совпадение диагнозов ТИА между неврологами составляет лишь 42 – 86% (Ferro J., **1996**)
- **10 – 48% пациентов с предполагаемым диагнозом ТИА не имеют ТИА** (Prabkaharan S. e.a., 2008; Amort M.E. e.a., 2011; Nadarajan V. e.a., **2014**)
- В 20 – 25% случаев обращений с предполагаемым диагнозом инсульта выявляются заболевания, имитирующие ОНМК (Fernandes P., Whitely W e.a., **2013**)
- **МРТ DWI дает ложно негативные результаты в 31% случаев вертебробазилярных инфарктов в первые 24 часа заболевания** (Oppenheim S., 2000)

Главными характеристиками ТИА являются:

1 – внезапное начало;

2 - жалобы на нарушение очаговых неврологических функций (FAST)

3 - жалобы наиболее выражены в начале эпизода;

4 - жалобы проходят в течение 24 часов

It is not known how short a TIA can be (and still be a TIA).

5 - данные нейровизуализации мозга (CT, MRI and DWI) могут выявлять или не выявлять соответствующее клинике очаговое ишемическое повреждение мозга (??)

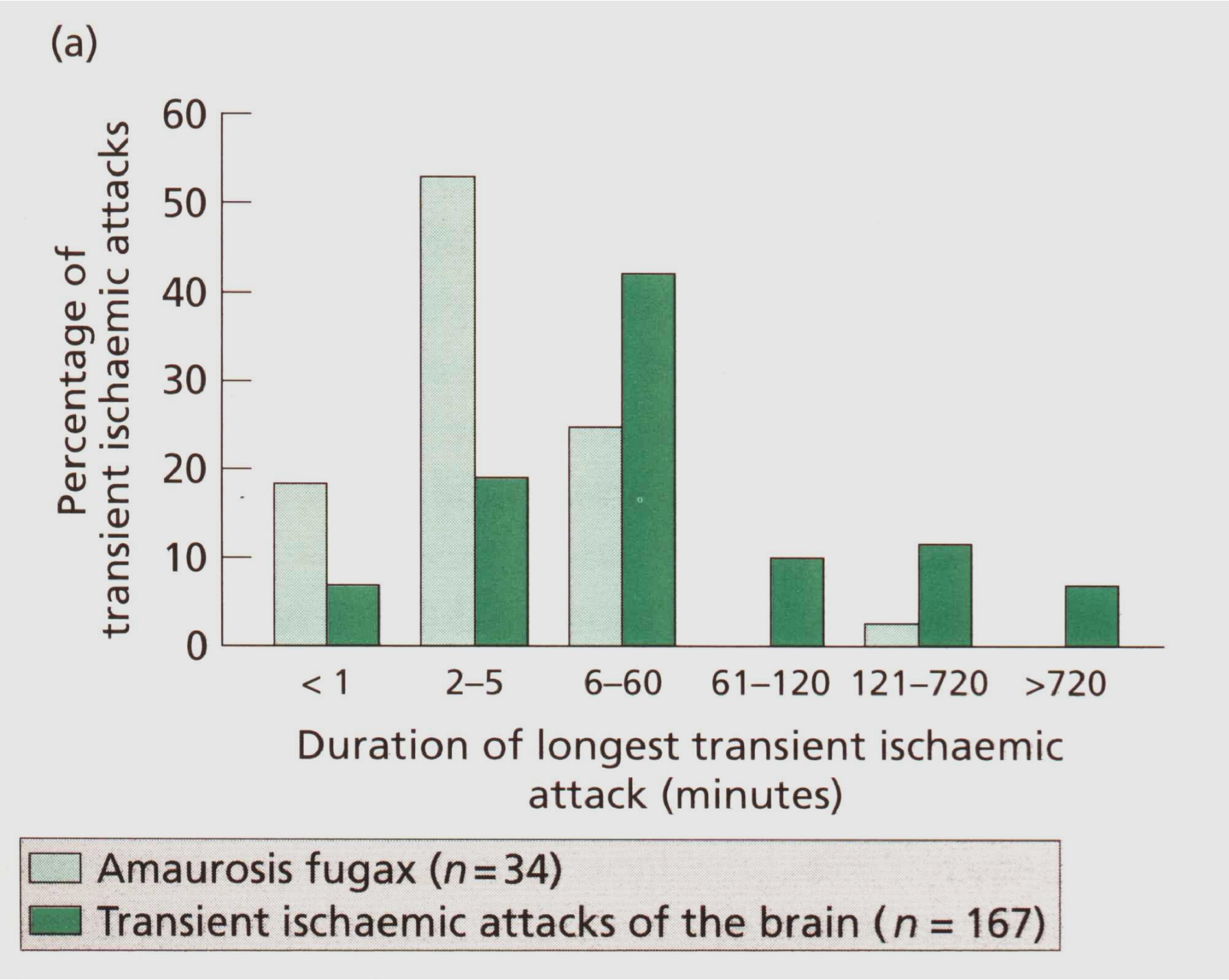

Stroke: practical management, 3rd edition. C. Warlow et al. Published 2008 Blackwell Publishing.

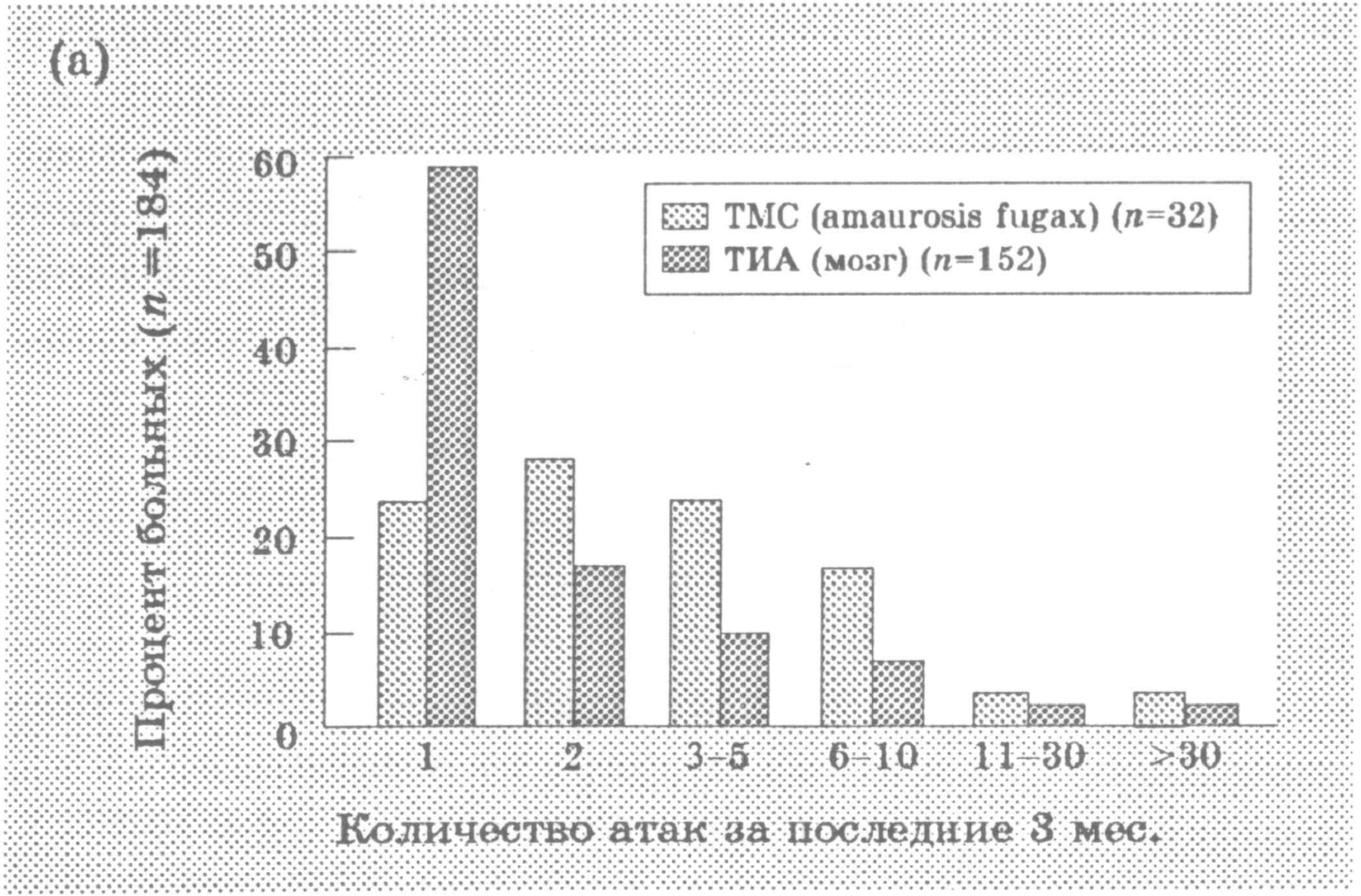

Stroke: practical management, 3rd edition. C. Warlow et al. Published 2008 Blackwell Publishing.

История одной пациентки

- **Пациентка Л., 62 лет, работающая, в июле 2016 года стала испытывать повторные эпизоды онемения (слабости?) правой руки, возникавшие внезапно, длительностью 5 – 10 мин.**

  с частотой от 1 до 2 – 3 раз в день в течение 3 недель; за этот же период времени имел место 1 эпизод ТМС левого глаза.

- **Направлена поликлиникой в ЦПИ в ангионеврологическое отделение ГКДЦ №1, где в процессе быстрого обследования выявлена выраженная дислипидемия, а по данным ДС БЦА и СКТ-АГ – субооклюзия лВСА. По данным МРТ – мелкий очаг в корковой территории левой теменной доли.**

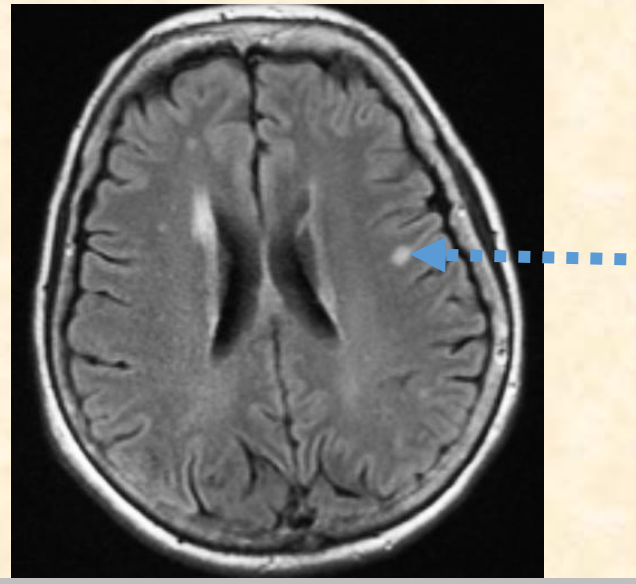

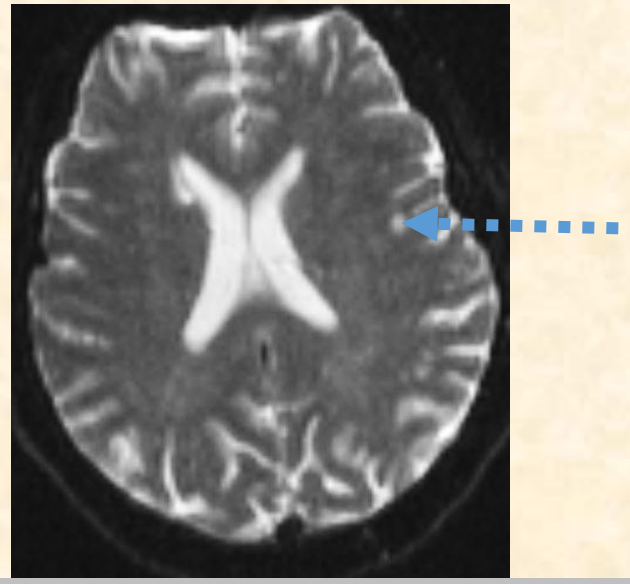

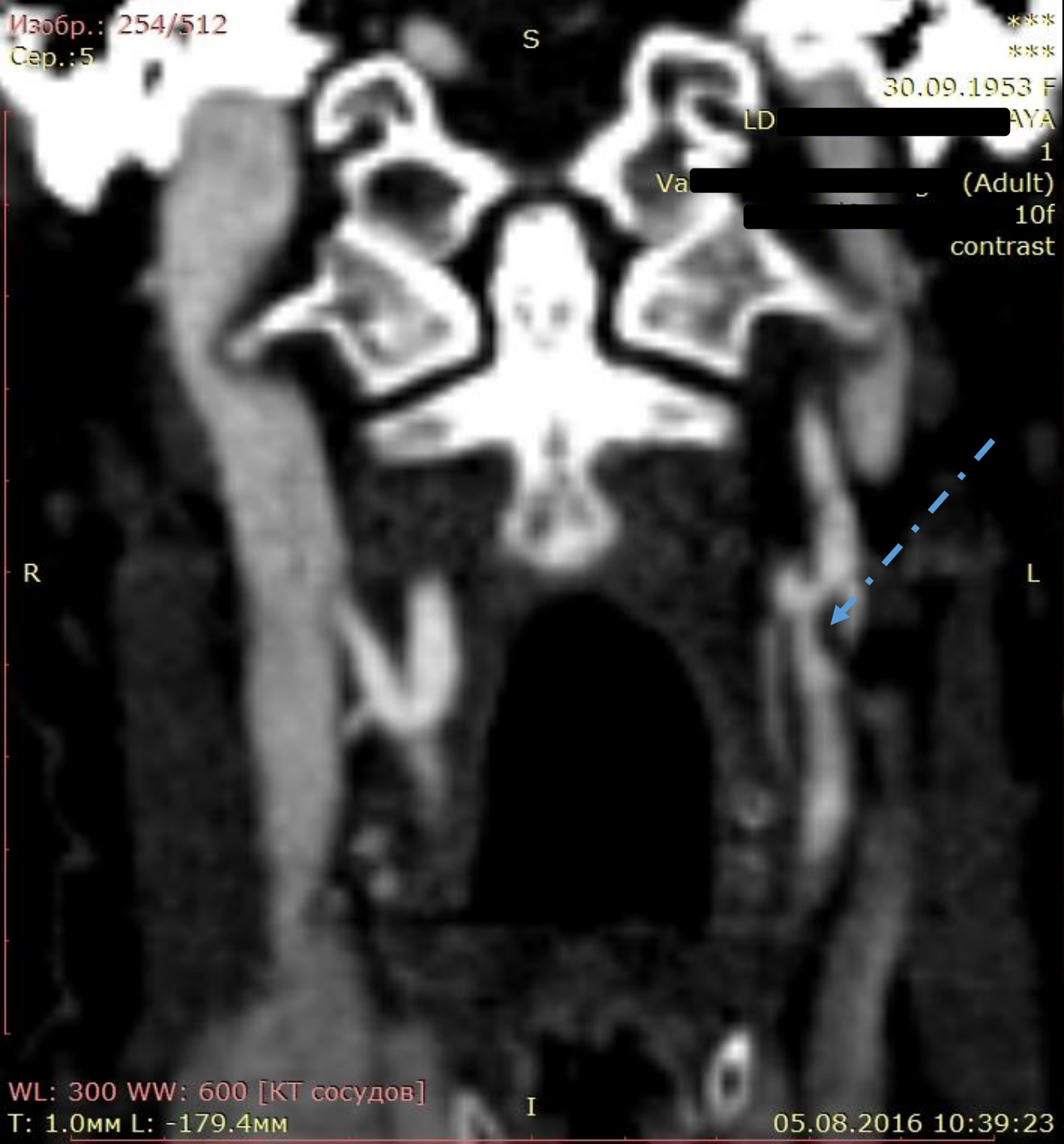
Изобр.: 254/512
Сер.:5
S
***
***
30.09.1953 F
LD [redacted] AYA
1
Va [redacted] (Adult)
10f
contrast
R
L
WL: 300 WW: 600 [КТ сосудов]
T: 1.0мм L: -179.4мм
I
05.08.2016 10:39:23

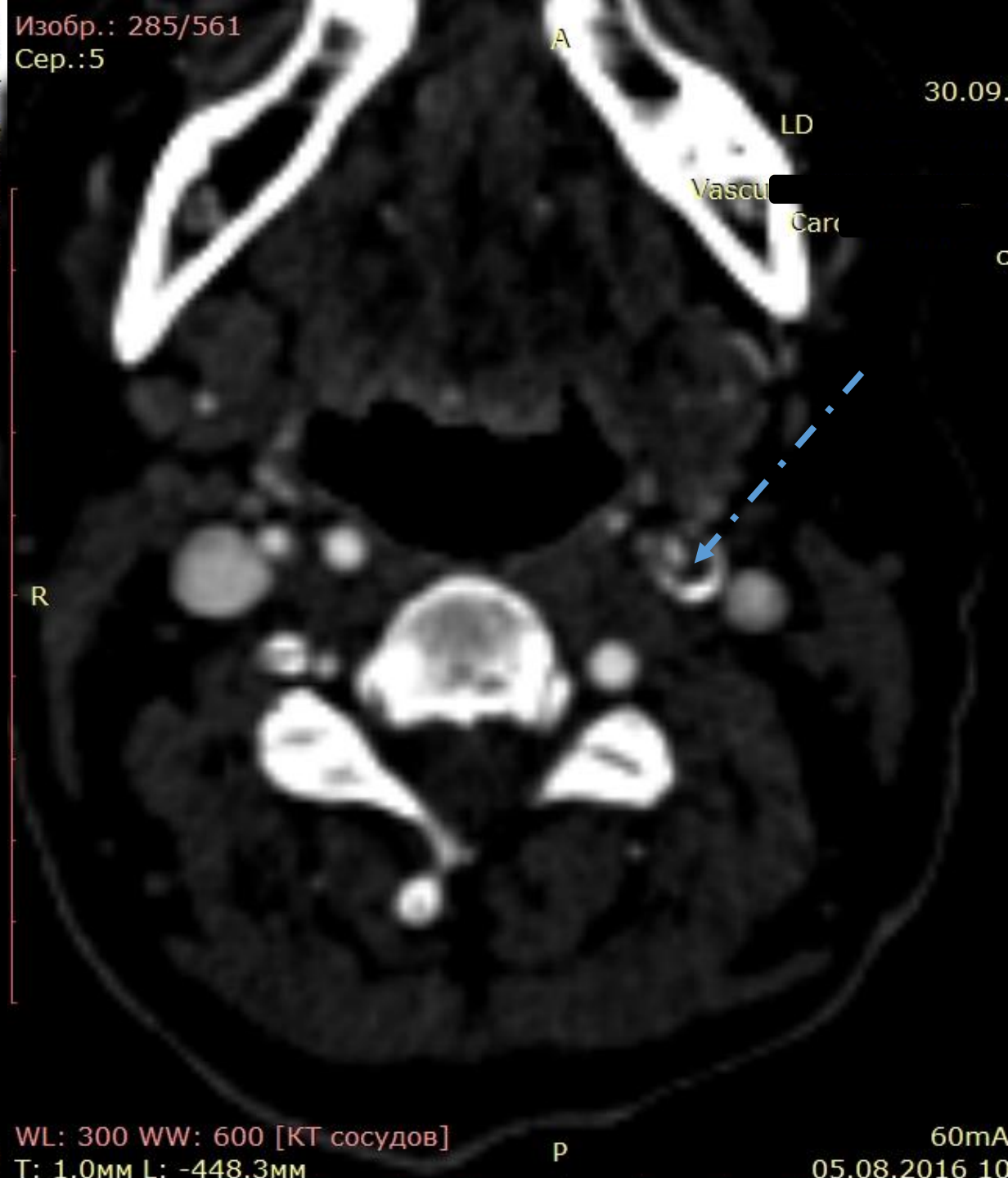
Изобр.: 285/561
Сер.:5
A
30.09.
LD
Vascu [redacted]
Car
R
WL: 300 WW: 600 [КТ сосудов]
T: 1.0мм L: -448.3мм
P
60mA
05.08.2016 10

Неврологические жалобы во время ТИА

Это жалобы, редко симптомы.

Их выявление – обычно результат активного, целенаправлен-ного опроса, а не активная жалоба пациента врачу !!

	% из 184 б-х
Односторонняя слабость, тяжесть или неловкость	50
Односторонние расстройства чувствительности	35
Нечеткая речь (дизартрия)	23
Транзиторная монокулярная слепота	18
Расстройства речи (афазия)	18
Неустойчивость походки (атаксия)	12
Головокружение	5
Гомонимная гемианопсия	5
Двоение	5
Двусторонняя слабость конечностей	4
Затруднения глотания	1
Альтернирующие нарушения движений и чувствительности	1

У одного пациента могла быть более, чем одна жалоба, и ни у одного пациента не было *изолированной* дизартрии, атаксии, головокружения, диплопии или афазии

Неврологические жалобы во время ТИА

- Оценка больным локализации пареза может зависеть от ситуации: если ТИА возникла во время ходьбы, скорее будет указано на слабость в ноге, если в это время что-то делал сидя – в руке …..
- **Жалобы на двустороннюю слабость должны вызывать настороженность**, т.к. это может быть ишемия в ВББ., а также распространенный атеростеноз экста-интракарниальных артерий, но чаще бывает при одностороннем процессе во ВСА (возможно, из-за частичного перекреста пирамидных проводников. **Однако такая жалоба бывает источником ошибок.**
- Иногда возникают **повторные стереотипные эпизоды гемипареза**, в части случаев с элементами афазии или неглекта, описанные как **предупреждающий синдром капсулы (@capsular warning syndrome»,** 1933 г., 1.5 – 4.5% пациентов с ТИА), с высоким риском развития тяжелого ИИ.
- **Дизартрия или афазия:** проблемы распознавания (анамнез)
- Дисфагия: относительно редкая жалоба при ТИА (или редко распознаваемая, обычно возникает вместе с дизартрией).

TIA as Acute Cerebrovascular Syndrome. Frontiers of Neurology and Neuroscience. V. 33, 2014

Не-очаговые неврологические жалобы обычно не вызываются очаговой ишемией головного мозга

Для появление не-очаговых жалоб имеется много других несосудистых неврологических или не-неврологических причин:

- **Постуральная гипотензия:** обморок, с ухудшением зрения на оба глаза или без такового изменение сознания, спутанность, звон у ушах (tinnitus) … вследствие дегидратации, снижения АД (напр., антигипертензивные препараты или допаминовые агонисты; наличие автономной нейропатии)
  - **Дурнота, вызванная кардиальными аритмиями,** аортальным стенозом, тампонадой сердца, ИМ, вазовагальным, рефлекторным обмороками или обмороком вследствие гиперчувствительности каротидного синуса
- **Генерализованная слабость вследствие депрессии,**
- **Острая воспалительная демиелинизирующая полирадикулонейропатия,** миастения, ботулизм, острая токсическая моторная нейропатия, полинейропатия вследствие порфирии, Miller Fisher синдром и острая миелопатия;
- **Спутанность/делирий вследствие метаболической/токсической энцефалопатии**
- **Приступы падения (drop attacks)**

Жалобы на преходящие нарушения зрения - «ТИА глаза»

- **Транзиторная монокулярная слепота (ТМС)** - внезапные кратковременные приступы частичного или полного затемнения зрения, длительностью обычно от нескольких секунд до нескольких минут. Зрение может пропадать в верхней или нижней половине поля зрения. Реже наблюдаются позитивные феномены, такие как сверкание. ТМС ***типична: 1) для выраженного каротидного стеноза*** на той же стороне, изредка вместе с контралатеральным гемипарезом. Иногда можно увидеть кристаллы холестерина в артериях сетчатки (бляшки Голленгорста); ***2) для кардиогенной эмболии.***
- **Другими причинами ТМС могут быть: диссекция сонной артерии, атеросклероз дуги аорты, артериты** (гигантоклеточный и синдром Такаясу), **вазоспазм** (ежедневные, многократно возникающие нарушения зрения, на фоне мигрени, б-ни Рейно, СКВ и пр.); можно видеть множественный спазм артерий сетчатки и образование «монетных столбиков» в венулах – в этих случаях м.б. полезны блокаторы кальциевых каналов).
- **Выпадение одноименных полей зрения** ТМС, т.к. пациенты не замечают этого дефекта или для них сложно отличитьможет проявляться жалобами, похожими на его от ТМС.
- **Билатеральная нечеткость или выпадение полей зрения** именно при ТИА возникает редко и еще реже правильно оценивается.

TIA as Acute Cerebrovascular Syndrome. Frontiers of Neurology and Neuroscience. V. 33, 2014

История одного пациента

- Пациент Б, 19 … г.р., **08.10.16г.** Почувствовал головную боль в затылочной области, несистемное ГК, онемение в правых конечностях. Госпитализирован Скорой в ГБ №.., где пациенту проведена КТ гол. мозга. Онемение регрессировало в течение 1 часа. Отпущен из ПО.
- Обратился в ангионеврологическое отделение ГКДЦ №1 **19.10.16 г**. Жалобы: приступы ГК, нестабильное АД (>САД до 140 мм рт.ст., рабочее АД 110/70 мм рт.ст. Ограничение в правых полях зрения, неловкость («напряжение») в правой руке.
- Представлены данные осмотра офтальмолога: **правосторонняя гемианопсия.** Лечение до обращения: глиатилин, танакан, неромультивит.

Анамнез жизни: вредные привычки: не курит с 08.10.2016 (курил 0.5 пачки в день); злоупотребление алкоголя отрицает. Туберкулез, гепатит, ИБС, вен. заболевания отрицает. Геморроидэктомия в 07.15г.

Направлен на госпитализацию по Скорой в ГБ № .. . Проведена КТ – без патологии. Отпущен домой из ПО.

На следующий день госпитализирован из ГКДЦ №1 в ГБ №2. Проведена МРТ головного мозга.

Прошло 14 дней!!

Прошло 14 дней!!

Причины транзиторной монокулярной слепоты

Table 3.30 Causes of transient monocular blindness.

Retinal disorders (section 3.5.1)

Vascular

- Atherothromboembolism or other arterial disorders (e.g. dissection affecting the proximal internal carotid artery, and giant-cell arteritis affecting the posterior ciliary artery)
- Embolism from the heart (section 6.4)
- Low retinal artery perfusion pressure
- Retinal migraine

High resistance to retinal perfusion

- Intracranial vascular malformation
- Central or branch retinal vein thrombosis
- Raised intraocular pressure (glaucoma)
- Raised intracranial pressure
- Increased blood viscosity (section 7.9)
- Malignant arterial hypertension (section 3.4.5)
- Retinal haemorrhage

Retinal detachment

Paraneoplastic retinopathy

Phosphenes

Lightning streaks of Moore

Chorioretinitis

Optic nerve disorders (section 3.5.2)

Anterior ischaemic optic neuropathy

Malignant arterial hypertension (section 3.4.5)

Papilloedema

Optic neuritis and Uhthoff's symptom

Dysplastic coloboma

Eye/orbital disorders (section 3.5.3)

Vitreous haemorrhage

Reversible diabetic cataract

Lens subluxation

Orbital tumour (e.g. optic nerve-sheath meningioma)

Stroke: practical management, 3rd edition. C. Warlow et al. Published 2008 Blackwell Publishing.

Неврологические жалобы во время ТИА продолж.

- **Системное или несистемное ГК:** - ***системное ГК (vertigo)*** в сочетании с другими жалобами, типичными для ВББ (дизартрия, диплопия, атаксия и пр.) является важным признаком ишемии в ВББ. Однако ***изолированное вертиго крайне редко бывает признаком ТИА*** (в отличие от ДППГ, б-ни Меньера, токсической вестибулопатии, вестибулярного нейронита и т.д.). Тем не менее, изолированное вертиго может возникать при небольшом инфаркте медиальной части мозжечка, включая нодулярную область; - ***изолированное несистемное ГК*** еще реже м.б. признаком ТИА.
- **Диплопия:** ***изолированную диплопию очень редко можно увидеть у пациентов с ТИА***. Требуется проведение диф. диагноза, нередко сложного, для поиска других причин, таких как миастения, зрительная двигательная нейропатия, воспалительная нейропатия черепных нервов, заболевания щитовидной железы, опухоли основания черепа и пр. ……., но и ТИА?
- **Атаксия:** ***изолированная атаксия нехарактерна для ТИА***, кроме того, жалобы на нарушение координации движений сложно оценить при расспросе, поэтому они ***существенны только в сочетании с другими жалобами, типичными для ВББ.***
- **Потеря сознания, обморок**: имеется реальная вероятность ТИА у пациентов с синкокопальными состояниями и сосудистыми факторами риска***, особенно с двусторонним окклюзирующим поражением сонных артерий.***
- **Непроизвольные движения конечностей**: тремор конечностей в течение секунд - минут, неконтролируемый, стереотипный и повторяющийся, хорошо известен как признак ТИА. Могут возникать более сложные движения, гемихорея, «порхающий» тремор. ***Эти симптомы чаще всего связаны с грубым атеростенотическим поражением в КБ.***
- **Транзиторная глобальная амнезия??**

TIA as Acute Cerebrovascular Syndrome. Frontiers of Neurology and Neuroscience. V. 33, 2014

Транзиторная глобальная амнезия

ТГА – состояние, характеризующееся временной, но существенной потерей памяти, требующей особого внимания.

Этиология и патогенез ТГА остаются неясными.

- **«Обычно ТГА отличается от потери памяти при сосудистых заболеваниях: пациенты моложе, у них меньше представлены сосудистые ФР, событие реже повторяется и имеет лучший долгосрочный исход.**
- **Однако, у пациентов с ТГА выявляется поражение гиппокампа по данным DWI МРТ, и у эти пациенты старше и чаще имеют сосудистые ФР и атеросклероз сонных артерий.**

Таким образом, как минимум часть случаев ТГА может быть связана с ишемическим поражением, захватывающим область гиппокампа.»

TIA as Acute Cerebrovascular Syndrome. Frontiers of Neurology and Neuroscience. V. 33, 2014

Признаки транзиторной глобальной амнезии, которые могут помочь отличить ее от ТИА

- Антеградные или ретроградные нарушения памяти
- Повторяющиеся расспросы
- Способность узнавать членов семьи и места без утраты персональной идентификации
- Может быть головная боль

- **Отсутствие очаговых неврологических жалоб и симптомов**
- Почти полное восстановление за время от нескольких часов – дня или около того, с выраженным нарушением памяти на период самой атаки
- **Повторные атаки нетипичны**, и если они случаются, это может быть из-за мигрени или фокальных эпиприпадков
- Диагноз является очень трудным, если нет свидетелей

Stroke: practical management, 3rd edition. C. Warlow et al. Published 2008 Blackwell Publishing.

Острый вестибулярный синдром (ОВС):

- **ОВС: остро возникшее головокружение в сочетании со спонтанным нистагмом, постуральной неустойчивостью, тошнотой и рвотой длительностью 24 часа и более** (Hotson JR, Baloh RW, 1998)
- **ОВС является причиной 250 – 500 тысяч обращений за неотложной помощью в год в США** (Tarnutzer AA e.a., 2011)
- **Изолированный ОВС:** ОВС, возникающий при отсутствии фокальных неврологических признаков, таких как гемипарез, гемигипестезия или парез взора (Tarnutzer AA e.a., 2011)
- **Наиболее частыми причинами ОВС являются: вестибулярный неврит (нейронит, лабиринтит, 3.5:100000) и ишемический инсульт в области ствола и мозжечка.**
- 12:100000 - болезнь Меньера
- Кратковременные приступы неустойчивости и головокружения обычно не относят к ОВС. Возможно, их стоит называть транзиторными ОВС (ТОВС) ?
- **Транзиторные эпизоды острого головокружения обычно предшествуют ВББ инсульту, но необходимо помнить, что в 25% ОВС, обусловленному вестибулярным нейронитом, также предшествуют эпизоды транзиторного изолированного головокружения (Lee H. e.a., 2009)**

Диагноз сосудистого ОВС

- Диагноз сосудистого ОВС ставится на основании прежде всего клинических данных
- СКТ недостаточно чувствительна, а МРТ DWI не выявляет 1/5 инсультов в задней черепной ямке в первые 24 – 48 часов.

✓ Центральный вестибулярный нистагм меняет направление вместе с изменением направления взора, не зависит от фиксации взора.

✓ Чисто вертикальный нистагм является центральным.

Для ОВС при инсультах характерны следующие объективные признаки:

- Нистагм, изменяющий направление при изменении направления взора (= центральный)
- Вертикальная девиация глаз
- Нормальный «импульс – тест»

Установлено, что присутствие одного из трех названных «опасных» признаков со 100% диагностической чувствительностью и 96% чувствительностью подтверждают инсульт у пациентов с ОВС (Kattah J.C., 2009)

Мигрень и ТИА

- **Мигренозная аура может вызывать речевые, сенсорные и двигательные нарушения.**
- **Наиболее часто аура проявляется в форме зрительных нарушений:**

  - мерцающей скотомы в виде геометрических фигур (особенно зигзагообразных)

  - других «позитивных» зрительных симптомов («калейдоскоп», «туман», «дождь»)
- **Обычно аура появляется перед или одновременно с головной болью, но появление головной боли иногда задерживается на час и более после завершения ауры.**
- **При мигренозных транзиторных неврологических нарушениях разные модальности (зрительные, сомато-сенсорные и другие) вовлекаются последовательно (одна завершается, начинается другая). При ТИА – все одновременно.**
- **Диагностические трудности часто возникают при ауре с минимально выраженной головной болью или без нее (ацефалическая мигрень). Этот вариант развития мигрени характерен для пожилых и был назван Miller Fisher в 1986 году «аккомпанементом мигрени поздних лет».**
- Мигренозная аура продолжается 30 – 60 минут и является клиническим проявлением последовательно распространяющейся депрессии коры.

Признаки мигренозной ауры, которые могут помочь отличить ее от ТИА

Постепенное начало в течение минут (обычно)
Позитивные неврологические жалобы, такие как зрительные сцинтилляции, но не слепота
Интенсификация и распространение жалоб от места к месту, или от одной жалобы к другой, в течение минут
Постепенное разрешение жалоб в течение 20 – 60 минут
Головная боль (часто односторонняя и пульсирующая) и последующая рвота (не всегда)

Начало в молодом и среднем возрасте
Семейный анамнез мигрени типичен
Повторные приступы обычно стереотипны

Stroke: practical management, 3rd edition. C. Warlow et al. Published 2008 Blackwell Publishing.

Дифференциальный диагноз ТИА

(приблизительно в порядке частоты, зависящей от направлений обследования)

Обморок

Мигренозная аура (с или без головной боли)

Патология лабиринта

Парциальные (фокальные) эпиприпадки

Гипервентиляция, тревога или панические атаки, соматизация

Внутричерепные структурные поражения: опухоли, гигантские аневризмы, АВМ, хроническая субдуральная гематома

Транзиторная глобальная амнезия

Острая демиелинизация (РС)

Приступы падения (drop attacks)

Метаболичесие расстройства: гипогликемия, гипергликемия, гипонатриемия

Мононевропатия, радикулопатия

Миастения

Катаплексия

Даже среди опытных неврологов, интересующихся цереброваскулярной патологией, выявляются определенные расхождения в диагнозе ТИА.

Это не подразумевает отсутствие умения, но скорее это присуще клинической оценке жалоб и симптомов.

Иногда имеющаяся информация не позволяет придти к «правильному ответу» на вопрос, является ли событие ТИА или нет – и в этом случае приходится работать на основе вероятности.

Stroke: practical management, 3rd edition. C. Warlow et al. Published 2008 Blackwell Publishing.

Транзиторная ишемическая атака

Easton J. В 2009 г. предложил использовать следующие критерии постановки диагноза ТИА:

- **кратковременный эпизод неврологического дефицита, вызванный очаговой ишемией мозга или сетчатки глаза с клиническими симптомами, длящимися менее 60 минут;**
- **отсутствие признаков острого инфаркта мозга по данным нейровизуализации.**

МРТ при ТИА

	DWI — n=51	DWI+ Оккл.— n=54	DWI+ Оккл.+ n=15	
NIHSS 1, 2 или 3 (не 0)	**39.2%**	**63%**	**86.7%**	**p=0.002**
MRS 1 или 2 (не 0)	**7.8%**	**14.8%**	**26.7%**	
Частота инсульта в течение 90 дней	**4.3%**	**10.8%**	**32.6%**	**p=0.02**
Rankin 3-6 через 90 дней	**9.9%**	**6.2%**	**21%**	

Coutts SB et al. Ann Neurol. 2005

Причины неточных диагнозов ТИА по данным DWI МРТ

I. Ложно-позитивный DWI диагноз ТИА: **i.e. the 'relevant' abnormality on brain imaging may not represent recent infarction or ischaemia occurring at the time of the TIA**

- **Не ишемическая причина DWI гиперинтенсивности**
- **Неврологически асимптомная причина DWI гиперинтенсивности**
- **Хроническая, персистирующая причина DWI гиперинтенсивности (т.е старое поражение)**

I. Ложно-негативный DWI диагноз ТИА:

- **Очень раннее изображение после начала ишемии (*т.е. слишком раннее*)**
- **Кратковременная ТИА (недостаточно времени вызвать ранние ишемические изменения на DWI)**
- **Ишемия в зоне пенумбры (ишемия, достаточная чтобы вызвать неврологические жалобы, но недостаточная, чтобы вызвать дисфункцию Na-K АТФ-азной помпы в мембранах нервных клеток).**
- **Область ишемии слишком мала для визуализации**
- **Область ишемии слишком трудно обнаружить (напр., ствол мозга)**
- **Сочетание с предшествующими поражениями (Confounding background lesion(s)**
- **Изображения, сделанные слишком поздно от начала ишемии (напр., больше 2 недель после прекращения жалоб)**

Stroke: practical management, 3rd edition. C. Warlow et al. Published 2008 Blackwell Publishing.

At present there is no diagnostic test based on imaging or blood chemistry that is sufficiently sensitive, specific and widely available to reliably diagnose and exclude transient ischaemic attack and stroke.

В настоящее время нет диагностического теста, базирующегося на нейровизуализации или анализах крови, специфического и широко доступного, который позволил бы надежно диагностировать или исключить ТИА и инсульт.

The presence of a presumed ischaemic lesion in the relevant part of the brain on CT or MR scan in a patient who presents with transient symptoms lasting less than 24 h should not change the diagnosis of a transient ischaemic attack (TIA) to a stroke.

Наличие предположительно ишемического поражения в соответствующей части мозга по данным КТ или МРТ у пациента с преходящими жалобами, длящимися менее 24 часов, не должно изменять диагноз ТИА на инсульт.

Stroke: practical management, 3rd edition. C. Warlow et al. Published 2008 Blackwell Publishing.

Общность и различия старого и нового понятия: ОКС и ОЦВС

- Когда очаговая симптоматическая **обратимая ишемия происходит в сердце – это называется нестабильной стенокардией, а когда необратимая ишемия – это называется острым инфарктом миокарда. Они объединяются в ОКС** и определяются одним патофизиологическим механизмом, т.е. разрывом нестабильной бляшки с последующим образованием тромба, перекрывающего коронарную артерию.
- Когда очаговая симптоматическая **обратимая ишемия происходит в мозге – это называется ТИА, а когда необратимая ишемия – это называется острым ишемическим инсультом.** Предложено **новое понятие: острый цереброваскулярный синдром – ОЦВС**, который включает ТИА в острой стадии и острый ишемический инсульт. В отличие от ОКС, **механизм ОЦВС сложен и представляет собой не только большие атеросклеротические изменения, но также кардиоэмболию или малую окклюзию сосудов.**

TIA as Acute Cerebrovascular Syndrome. Frontiers of Neurology and Neuroscience. V. 33, 2014

«Транзиторная ишемическая атака – наименее распознаваемое, адекватно диагностируемое и лечимое заболевание в современной неврологии»

(Jeffrey Saver, 2008)

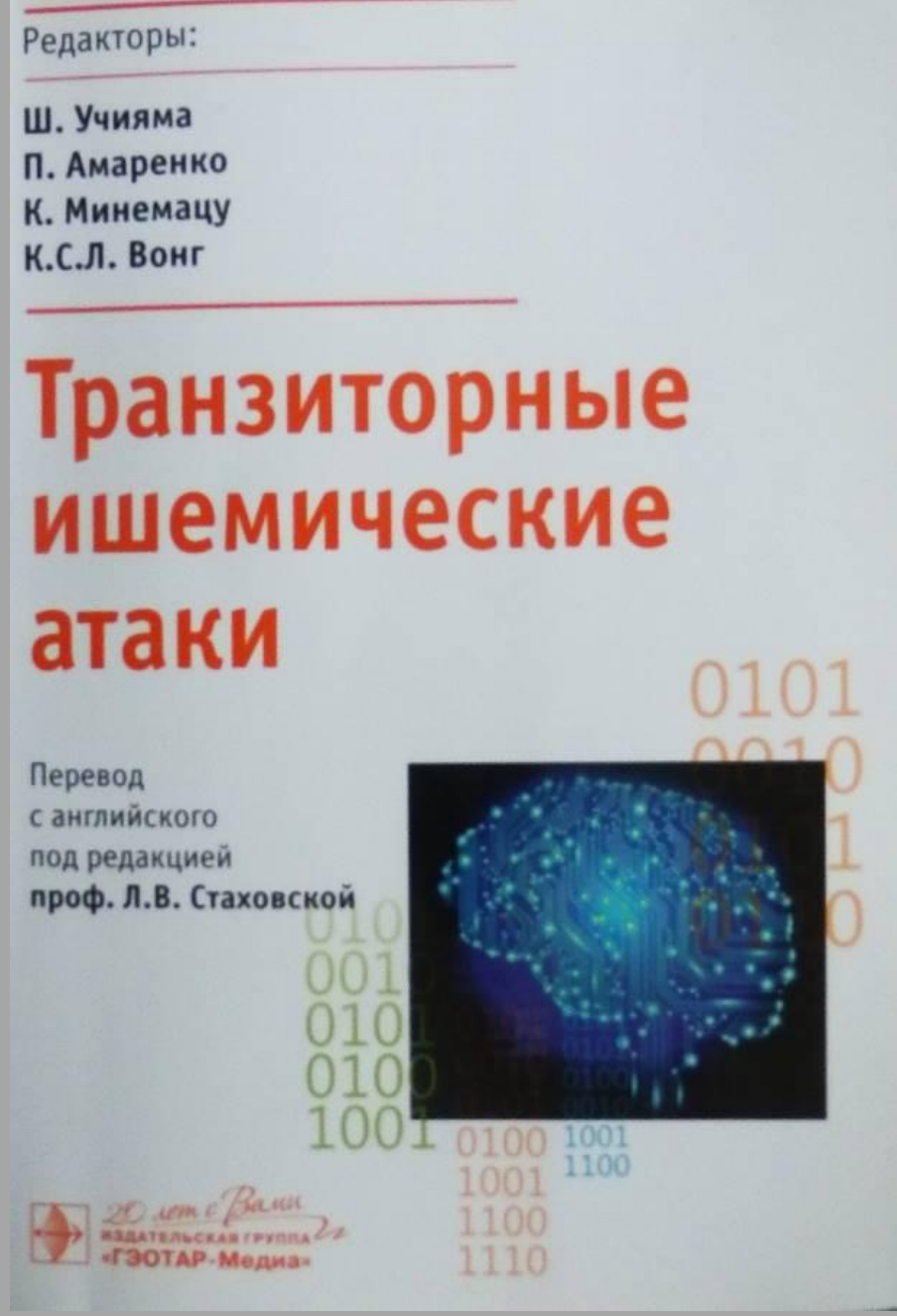



Данные SOS TIA клиники на базе инсультного блока (2003 – 2008 гг)

- Проявления транзиторных зрительных симптомов (TVS): транзиторная монокулярная слепота (TMB); Гомонимная латеральная гемианопсия (HLH); Изолированная 2-сторонняя слепота (LBB); 2-сторонние позитивные зрительные феномены (BPVP); Диплопия; Неопределенные/другие
- Материал: **2398 пациентов с подозрением на ТИА**
- Нет TVS 1572 (**65.5%**) Любые TVS 826 (**34.5%**)
- Mimics TIA TIA def./poss./min.Str Mimics TIA TIA def./poss./min.Str

  315 (20%) 1257 (**80%**) (28%) 593 (**72%**)

Данные SOS TIA клиники на базе инсультного блока (2003 – 2008 гг)

Заключение

- Транзиторные зрительные симптомы (TVS) были частыми
- У пациентов с изолированными и ассоциированными TVS были похожие основные характеристики, диагностические находки и риски
- TVS не были доброкачественными:

  - Ишемическое происхождение симптомов было определенным или обсуждаемым у 80% пациентов

- Среди TVS пациентов, отнесенных к ТИА (определенной или возможной) или к малому инсульту:

✓ у 1/5 пациентов были выявлены источники эмболии, требовавшие немедленного лечения;

✓ ФП была выявлена примерно у 1/5 лиц с HLH

- Однако риск больших сосудистых событий в течение года у этих пациентов был меньше, чем у пациентов без TVS

Рекомендации по лечению ишемического инсульта
(ESO, 2008)

Состояние	Рекомендации
Острый период ИИ (<3 часов + критерии NINDS)	ТАП (0.9 мг/kg) актилизе
Острый период ИИ (>3 часов)	Аспирин (160-325 мг/с)
Профилактика инсульта после *некардиоэмболического* инсульта или ТИА	Антиагреганты: Аспирин + МВ-ДП (25 + 200 мг/2р сутки) Клопидогрел (75 мг/с)
Профилактика инсульта при МА у пациентов с ИИ или ТИА	Аспирин (75 - 125 мг/с) Варфарин (МНК 2.0-3.0) Ривароксабан, Дабигатран, …..

МА – мерцательная аритмия; МВ-ДП – медленно высвобождающийся дипиридамол; МНК – международный нормализационный коэффициент; ТПА – тканевой активатор плазминогена

К вопросу о диф. д-зе ТМС

- **"Uhthoff symptom»** симптом Утхоффа *(преходящее, обычно монокулярное, ухудшение зрения после физических упражнений или воздействия тепла.*

  Часто развивается при рассеянном склерозе.)

Wilhelm Uhthoff — (1853 1927), немецкий офтальмолог

Транзиторная ишемическая атака

•Easton J. В 2009 г. предложил использовать следующие критерии постановки диагноза ТИА:

кратковременный эпизод неврологического дефицита, вызванный очаговой ишемией мозга или сетчатки глаза с клиническими симптомами, **длящимися менее 60 минут;**

отсутствие признаков острого инфаркта мозга по данным нейровизуализации.

•…. TIA as Acute Cerebrovascular Syndrome. … Uchiyama s. et al., Frontiers in Neurology and Neuroscience, v.33, **2014. Новое Определение ТИА:**

ТИА – короткий эпизод неврологической дисфункции, вызванной мозговой ишемией или ишемией сетчатки, с клиническими симптомами, длящимися менее 1 ч, не сопровождающимися инфарктом мозга. (Изменения не ограничены по времени; наличие очага предполагает инсульт.)

(Недостатки: при отсутствии нейровизуализации, прежде всего МРТ в режиме DWI, диагноз может быть классифицирован иначе, чем после нейровизуализации; во многих случаях при использовании только КТ диагноз ТИА будет неверным, особенно при ишемии в ВББ)

TIA as Acute Cerebrovascular Syndrome. Frontiers of Neurology and Neuroscience. V. 33, 2014

Данные SOS TIA клиники на базе инсультного блока (2003 – 2008 гг)

- Проявления **транзиторных зрительных симптомов** (TVS): транзиторная монокулярная слепота (TMB); Гомонимная латеральная гемианопсия (HLH); Изолированная 2-сторонняя слепота (LBB); 2-сторонние позитивные зрительные феномены (BPVP); Диплопия; Неопределенные/другие
- Материал: **2398 пациентов с подозрением на ТИА**
- Нет TVS 1572 (**65.5%**) Любые TVS 826 (**34.5%**)
- Mimics TIA TIA def./poss./min.Str Mimics TIA TIA def./poss./min.Str

  315 (20%) 1257 (**80%**) (28%) 593 (**72%**)

Данные SOS TIA клиники на базе инсультного блока (2003 – 2008 гг)

Заключение

- Транзиторные зрительные симптомы (TVS) были частыми
- У пациентов с изолированными и ассоциированными TVS были похожие основные характеристики, диагностические находки и риски
- Транзиторные зрительные симптомы не были доброкачественными:

  - Ишемическое происхождение симптомов было определенным или обсуждаемым у 80% пациентов

❖ Среди TVS пациентов, отнесенных к ТИА (определенной или возможной) или к малому инсульту:

✓ у 1/5 пациентов были выявлены источники эмболии, требовавшие немедленного лечения;

✓ ФП была выявлена примерно у 1/5 лиц с гомонимной латеральной гемианопсией.

❖ Однако риск больших сосудистых событий в течение года у этих пациентов был меньше, чем у пациентов без TVS

История одной пациентки (ЦПИ)

- Пациент Б, 19 … г.р., **08.10.16г.** Почувствовал головную боль в затылочной области, несистемное ГК, онемение в правых конечностях. Госпитализирован Скорой в ГБ №.., где пациенту проведена КТ гол. мозга. Онемение регрессировало в течение 1 часа. Отпущен из ПО.
- Обратился в ангионеврологическое отделение ГКДЦ №1 **19.10.16 г**. Жалобы: приступы ГК, нестабильное АД (>САД до 140 мм рт.ст., рабочее АД 110/70 мм рт.ст. Ограничение в правых полях зрения, неловкость («напряжение») в правой руке.
- Представлены данные осмотра офтальмолога: **правосторонняя гемианопсия.** Лечение до обращения: глиатилин, танакан, неромультивит.

Анамнез жизни: вредные привычки: не курит с 08.10.2016 (курил 0.5 пачки в день); злоупотребление алкоголя отрицает. Туберкулез, гепатит, ИБС, вен. заболевания отрицает. Геморроидэктомия в 07.15г.

Направлен на госпитализацию по Скорой в ГБ № .. . Проведена КТ – без патологии. Отпущен домой из ПО.

На следующий день госпитализирован из ГКДЦ №1 в ГБ №2. Проведена МРТ головного мозга.

Прошло 14 дней!!

Неочаговые жалобы, такие как обморок, головокружение или генерализованная слабость, редко, если когда-либо, возникают вследствие очаговой ишемии мозга (т.е. редко являются ТИА или инсультом),
но могут быть следствием генерализованной ишемии мозга (например, обморока), а также возникать вследствие не-сосудистых или не-неврологических причин (например, гипервентиляции или других проявлений тревоги).

Stroke: practical management, 3rd edition. C. Warlow et al. Published 2008 Blackwell Publishing.